With the author's compliments

C. S. Sherrington

7.

CONTRIBUTION

À L'ÉTUDE DE L'ÉVOLUTION PATHOLOGIQUE

DU SYSTÈME NERVEUX.

Tenu dans la séance du 21 janvier 1893.

Par O. V. Léonova.

Membre de la Soc. Impér. des Natur. de Moscou.

Avec 1 planche.

MOSCOU.

1893

CONTRIBUTION

À L'ÉTUDE DE L'ÉVOLUTION PATHOLOGIQUE

DU SYSTÈME NERVEUX.

Tenu dans la séance du 21 janvier 1893.

Par O. V. Léonova.

Membre de la Soc. Impér. des Natur. de Moscou.

Avec 1 planche.

MOSCOU
Imprimerie de l'Université Impériale.
1893

Extrait du Bulletin de la Société Impér. des Naturalistes de Moscou, №№ 2 & 3 1893.

Contribution à l'étude de l'évolution pathologique du système nerveux.

Anencephalie totale combinée avec une amyelie et un rhachischisis totaux chez un embryon humain.

Par

O. V. Léonova.

Membre de la Soc. Impér. des Natur. de Moscou.

Avec 1 pl.

Cette étude est la suite de mon précédent travail, qui a paru dans „Archiv für Anatomie und Physiologie“ [1]) de M.M. His et du Bois-Raymond et que j'avais consacré à la description d'un cas d'anencephalie. Il me semble utile de faire d'abord un court aperçu de ce travail, dont le but était l'examen du système nerveux central. Le système nerveux central était composé de la moëlle épinière et d'une très petite partie de la moëlle allongée se terminant au niveau supérieur ou sensible de la décussation des pyramides. Des circonstances fâcheuses indépendantes de ma volonté, m'empêchèrent de faire l'examen du système nerveux périphérique, si important dans des pareils cas. De là une grande lacune dans mon travail, que la présente étude comblera, tout en

[1]) 1890, p. 403.

éclaircissant certaines questions de caractère anatomique, physiologique et neuro-pathologique.

Il s'agit ici d'un embryon humain de huit mois à peu près, ayant 34 centimètres de long. Voilà ce que l'examen macroscopique d'un pareil monstre présentait aussitôt, d'une manière frappante, aux regards de l'observateur: rhachischisis total tout le long de l'axe vertébral, crâne représenté par la base seulement et dépourvu de la voûte crânienne, la base contenant une masse informe, rougeâtre, que v. Recklinghausen a nommée „substantia medullo-vasculosa", les parties latérales et supérieures de cette masse entourées d'une peau descendant tout le long de l'axe vertébral et latéralement à celui-ci. Des cheveux frisés, bien développés reconvraient la peau et entouraient la „substantia medullo-vasculosa" ainsi que l'axe vertébral en formant une sorte de couronne chevelue. Dans le canal vertébral béant, on observait une quantité de fils emmêlés, plus ou moins gros ou fins, longs ou courts et remplissant le canal; ils s'émanaient de formations ovales, situées dans les espaces intercostaux. Ces formations ovales n'etaient autre chose que les ganglions intervertébraux et les fils mentionnés—les racines postérieures de la moëlle épinière, dans la partie postérieure de laquelle ils semblaient vouloir se dériger. En préparant la peau dans la région de la périphérie, on observait que les ganglions intervertébraux possédaient aussi des racines périphériques, représentant le système nerveux périphérique. Il y avait neufs ganglions du côté droit et dix du côté gauche. Après une préparation des plus minutieuse, je réussis à découvrir, du côté gauche, sous l'os occipital, trois petits ganglions reliés entre eux. Une racine sortait du ganglion inférieur sans passer par le foramen ischiadicum majus et allait se poser à la surface du glutaeus majus. Des racines, passant par le foramen ischiadicum majus, sortaient d'une partie des ganglions, se réunissaient avec la racine du ganglion inférieur et se dirigeaient vers les muscles des extrémités inférieures en nerf sciatique. Enfin, une autre partie des ganglions donnait naissance à des racines se dirigeant vers les espaces intercostaux; les derniers ganglions supérieurs formaient le plexus brachialis. Absence des racines antérieures, de là absence des fibres motrices; malgré cela, les muscles striés du corps normalement développés, fait d'un grand intérêt scientifique, surtout pour les physiologistes.

Quant aux organes des sens, l'oreille et l'oeil normalement développés. La terminaison du nerf optique se trouvait simplement dans la masse medullo-vasculosa. L'examen de l'oreille a été omis.

Un embryon normal de huit mois et à peu près de la longueur du monstre, m'a servi de contrôle.

Les dimensions des ganglions normaux et des ganglions pathologiques correspondaient entre elles, si l'on en exclut le faisceau moteur. Les différences observées consistaient en ce qu'il y avait une moindre quantité de fibres à myéline, ce que prouvait la coloration moins intense par l'hématoxiline, et en ce que toute la coupe était couverte d'une masse granuleuse. L'absence du faisceau moteur explique pourquoi les dimensions transversales et horisontales des coupes étaient moins considérables qu'elles ne le sont ordinairement. Quand aux faisceaux eux-mêmes ils étaient plus vastes, ce qui provenait de la réunion de plusieurs petits faisceaux réunis et de ce que la substance-mère n'était pas développée ou qu'elle était atrophiée. Du côté latéral des coupes, des formations ovales, vides, devant être envisagées comme la néurilème des faisceaux moteurs absents. L'examen du plexus brachialis a démontré les mêmes rapports qu'à l'égard du nerf sciatique. Nerfs cutanés à fibres à myéline dans leurs bouts supérieurs et tout près de la peau. Terminaisons nerveuses dans les muscles, fait d'un haut interêt. Un faisceau entre dans la couche profonde du m. tibialis et se termine par une plaque, à la façon des terminaisons des fibres motrices périphériques dans les muscles striés. Admettre que ce faisceau est une fibre motrice, serait contraire à nos connaissances actuelles et les faits que nous avons signalés ne sont d'ailleurs pas suffisants pour qu'ils puissent servir d'appui à cette supposition. Racines postérieures privées de myéline, sans cependant que je puisse l'affirmer d'une manière trop positive. Nerf optique dépourvu d'éléments nerveux; rétine sans cellules ganglionnaires, ni fibres nerveuses. La texture des ganglions sympatiques ne différait pas d'une texture normale.

La réunion de toutes ces données nous amène à la conclusion des faits importants suivants:

1) *Le développement du système nerveux périphérique sensible ne dépend pas du système nerveux central, vu que le premier peut siéger et se développer progressivement dans le cas d'absence totale de l'encephale, de la moëlle épinière même.*

2) *Les fibres nerveuses périphériques sensibles prennent naissance des cellules des ganglions intervertébraux et sont la prolongation de leur cylindre-axe; voilà pourquoi nous devons envisager les cellules des ganglions intervertébraux comme*

un noyau primaire (Zellencomplex), comme un véritable noyau d'une fibre sensible.

Les cellules des ganglions intervertébraux ont, à l'égard des fibres sensibles, la même importance, que les noyaux moteurs de la base et les cellules des cornes antérieures de la moëlle épinière à l'égard des nerfs moteurs. Les travaux de Kölliker, His, Ramon y Cajal et Lenhossék, ainsi que mes propres recherches, permettent d'affirmer que les fibres sensibles n'ont pas de noyaux centraux, fait—d'une grande importance générale,—qui s'observe non seulement dans les fibres sensibles périphériques et dans les racines postérieures spinales, mais aussi à l'égard des racines sensibles des nerfs crâniens, comme l'a prouvé His dans ses „Gangliennerven des Kopfes". Aussi le même fait nous oblige d'envisager les cellules de la rétine, d'où le nerf optique prend naissance, comme le „ganglion du nerf optique". Des recherches pathologiques, la méthode de v. Gudden, l'expérience de Ganser, qui provoqua l'atrophie des cellules ganglionnaires de la rétine en extirpant le tractus opticus, les recherches histologiques de V. Müller et les brillants travaux de v. Monakow prouvent que les cellules du corps géniculé externe ne sont pas un noyau du nerf optique, pas un „Zellencomplex" dans le sens de His.

La présence de la musculature striée, lorsqu'il y a absence totale des racines motrices, présente incontestablement un fait d'une grande importance et nous démontre que les cellules de la corne antérieure de la moëlle épinière ne jouaient aucun rôle comme centre trophique musculaire. En d'autres termes, le développement des muscles striés qui, comme on le sait, sont formés du mesoderme, ne dépend pas, jusqu'à un certain moment donné des cellules de la corne antérieure, et le développement du système musculaire est possible même avec l'absence de la moëlle épinière, des cellules motrices et des racines; la présence des ganglions et des fibres nerveuses sensibles suffisent à ce développement. Cette étude prouve donc d'une manière incontestable que l'absence de la cellule spinale antérieure n'est pas un obstacle au développement normal des muscles striés. De prime abord, les données pathologo-physiologiques d'un organisme adulte semblent en contradiction avec ce fait, vu que l'altération des cellules de la corne antérieure de la moëlle adulte amène infailliblement une grave atrophie musculaire. Cette contradiction s'explique facilement par la différance que l'on observe dans le rôle fonctionnel de la cellule antérieure de la moëlle épinière adulte et dans celui de la cellule

embryonnaire. Outre cela, dans la moëlle adulte, outre le rapport purement anatomique, il y a encore un rapport fonctionnel. Les fonctions du faisceau musculaire — contraction protoplasmatique, mouvement volontaire sont le résultat d'une impulsion, naissant de la cellule vers le muscle. La fonction vitale des muscles, c'est à dire, le mouvement, dépend de la cellule antérieure spinale, également chargée de nourrir les muscles de l'organisme adulte. Si je tiens à exposer ici ces considérations, c'est que les faits décrits éclairciront, je l'espère du moins, la question sur les lois généraux des trophonévroses: *un rapport fonctionnel entre deux organes implique également l'idée d'un rapport trophique.*

Je terminerai cette étude par quelques considérations touchant, quoique d'une manière indirecte les questions auxquelles pourront donner lieu le cas mentionné.

Nous devons remarquer que cette étude est *la troisième confirmation* du fait découvert par Waller et que, récemment, His a, d'une manière tout indépendante, prouvé à l'aide de sa méthode purement embryologique.

La découverte de Waller, connue dans la science sous le nom de „loi de Waller" consiste dans les données suivantes: la section de la racine postérieure, opérée entre le ganglion et la moëlle épinière, amène la destruction des faisceaux centraux et précisement de ceux qui, malgré la section, continuent à rester en relation avec la moëlle épinière, tandis que les faisceaux périphériques, ceux qui continuent à rester en relation avec le ganglion, ne subissent, ainsi que le ganglion, lui-même, aucune altération. La section de la racine antérieure aboutit à l'atrophie des faisceaux périphériques sans porter atteinte aux faisceaux centraux. Après la section de la racine, opérée entre le ganglion et la périphérie, il y a atrophie de la partie périphérique.

Actuellement, cette loi est complétée par les faits suivant: 1) la section des racines motrices et sensibles faite entre le ganglion et la moëlle épinière est suivie de l'atrophie des racines restées en relation avec la moëlle épinière; 2) la section de la racine, entre le ganglion et la périphérie, amène la destruction de la partie périphérique et du ganglion lui-même.

Ces observations toutes contradictoires qu'elles semblent d'abord paraître, ne changent en rien la loi de Waller, car d'après des recherches récentes, la destruction des ganglions, l'atrophie des faisceaux moteurs, la destruction de la cellule motrice de la corne

antérieure de la moëlle épinière sont la conséquence d'une seule et même loi: *l'abolition de la fonction de la cellule.*

Dernièrement, on a cherché à discuter et à émettre l'opinion que la dégénération de Waller et la méthode de v. Gudden s'excluaient l'une l'autre. Quant à moi, j'affirme, que ces deux méthodes sont basées sur les mêmes principes, que nous pouvons résumer en une seule et même conception: l'abolition de la fonction de la cellule. Ainsi, tout ce qui est privé de nutrition amène la destruction (Waller); il en est de même quand il y a impossibilité de transmettre les excitations du monde extérieur ou inaction des fonctions, p. ex. la destruction des cellules ganglionnaires après la section du nerf périphérique (Vejas). D'après la méthode de Gudden lorsque les fibres motrices ont été séparées de leurs noyaux, c'est encore l'abolition de la fonction de la cellule qui nous explique pourquoi tous les noyaux et les fibres motrices sont détruits en sens inverse. La séparation des fibres motrices de leurs noyaux amène ces derniers à l'inaction fonctionelle. L'abolition de la fonction de la cellule ne permet plus à cette dernière d'agir trophiquement sur la fibre motrice, même dans le cas où l'une des parties de celle-ci serait restée encore intacte. C'est de la même manière que nous devons expliquer l'atrophie des cellules du groupe postérieur latéral de la corne antérieure de la moëlle épinière, après l'amputation des extrémités (Edinger, Marinesco, etc.).

C'est aux expériences de Forel que nous devons de connaître les faits qui ont pour conséquence la mort complète de la cellule. D'après cet auteur, la mort complète de la cellule dépend: 1) de la place où la séparation a eu lieu; plus elle est rapprochée du centre, plus les lésions du noyau sont profondes. Il est clair que le mode de séparation est d'une grande importance pour la force vitale du noyau et que les résultats causés par la section ou par l'arrachement ne seraient pas les mêmes: la section ne peut produire une aussi grande altération du noyau que l'arrachement, vu que dans ce dernier cas, la séparation aurait lieu plus près du centre; 2) l'âge de l'animal joue le rôle suivant: chez le nouveau-né la destruction est plus rapide, la cellule et les fibres disparaîssent sans presque laisser de trace, chez l'adulte elle est plus lente et y laisse des traces profondes.

Forel attribue à l'enveloppe de Schwann des nerfs périphériques la fonction de conserver la force vitale des éléments et veut par là expliquer les lésions moins graves du noyau après la sé-

paration du nerf, opérée à une plus grande distance de ce dernier. Quant à moi, me basant sur ce qui a été dit plus haut, je ne puis partager son opinion. Il est incontestable que l'abolition de la fonction de la cellule ne peut être aussi complète, si le nerf a été sectionné plus loin du noyau et vice-versa.

Explication des dessins.

Pl. VIIa.

Dans les fig. suivantes je donne les dessins des préparations décrites, exécutés de la manière la plus minutieuse d'après nature.

Fig. 1. Côté dorsal du foetus.

*spg.*1—10—ganglions intervertébraux.

hin—racines postérieures.

p. isch.—plexus ischiadicus.

glut.—m. glutaeus.

b.—area medullo-vasculosa.

Fig. 2. Coupe longitudinale du ganglion intervertébral; gross.: Hartnack, Sys. 2. Oc. 2. Tube étiré; préparation d'après la méthode de Weigert-Pal, au carmin.

a.—cellules du ganglion.

b.—fils de l'enveloppe médullaire mince.

b'.—les mêmes fils, mais à enveloppe médullaire épaisse au milieu du ganglion.

c.—vaisseau remplis de globules sanguins.

d.—globules sanguins émigrés hors du vaisseau et dispersés en désordre.

Fig. 3. Même ganglion; gross.: Hartnack, Sys. 7, Oc. 2. Tube étiré.

a.—cellule du ganglion recouverte et entourée de granules.

b.—fils paraissant sortir de la cellule ganglionnaire.

d.—globules sanguins dispersés.

Fig. 4. Coupe transversale de l'ischiadicus; gross.: Hartnack, Sys. 2, Oc. 2. Tube étiré. Préparation d'après la méthode de Weigert-Pal, au carmin.

b.—faisceaux à myéline entourés de la substance intermédiaire atrophique.

Fig. 4. b^2.—enveloppe des faisceaux absents.
c.—vaisseau saguin.
e.—enveloppe du tissu conjonctif.

Fig. 5. Coupe transversale-oblique du M. tibialis; gross.: Hartnack; Sys. 4, Oc. 2. Tube étiré. Préparation au carmin.
f.—faisceau entrant dans les couches musculaires et terminé en forme de globe.
g.—muscles striés.

Fig. 6. Fils nerveux des racines postérieures à varices fusiformes, gross.: Hartnack, Sys. 4, Oc. 2. Tube étiré. Préparation d'aprés Weigert-Pal, au carmin.

Fig. 7. Cellule ganglionnaire d'un ganglion sympatique; gross.: Hartnack, Sys. 7, Oc. 2. Tube étiré. Préparation au carmin.

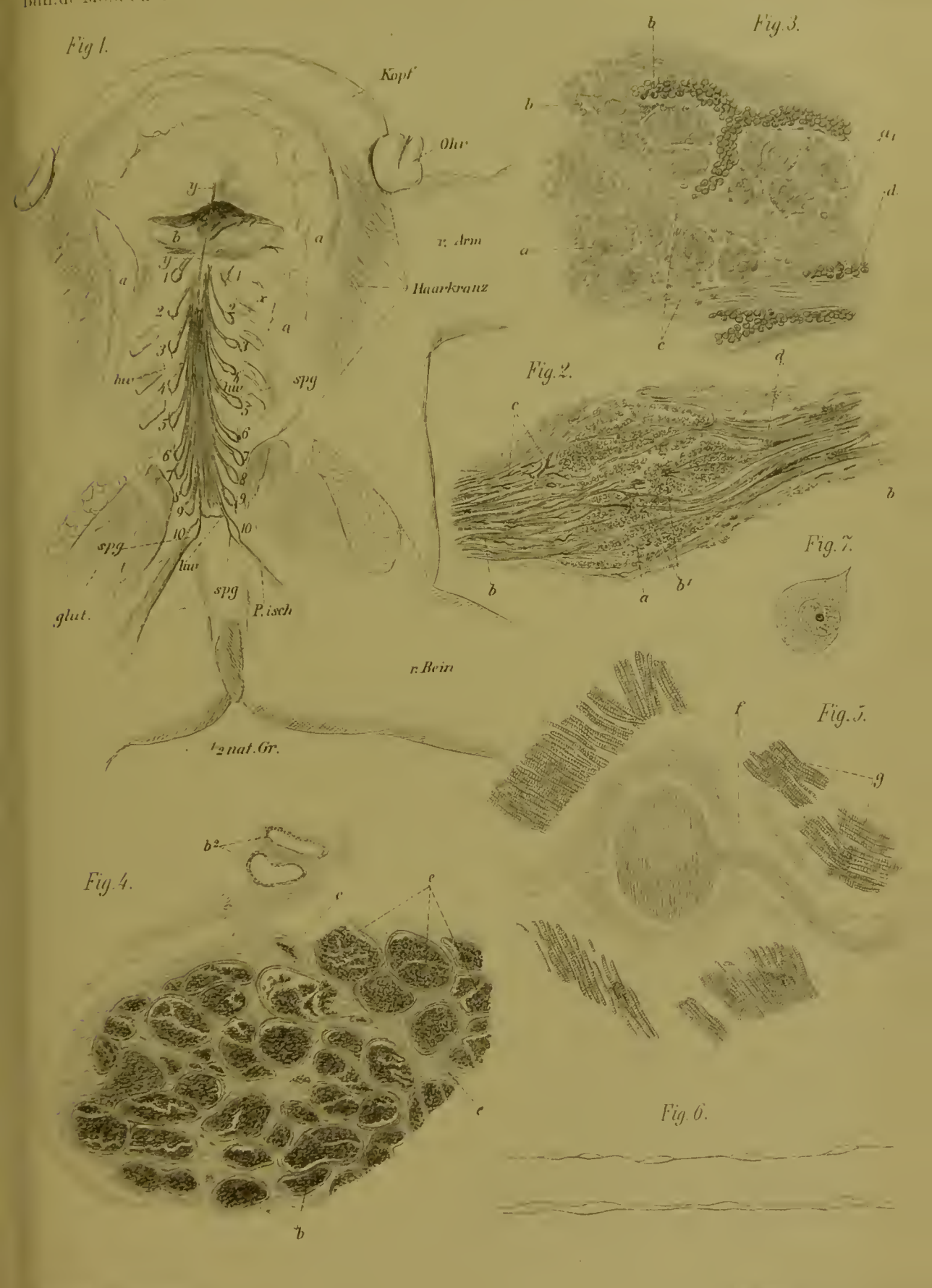
Fig. 1.
Kopf
Ohr
r. Arm
Haarkranz
spg
har
glut.
P. isch
r. Bein
1/2 nat. Gr.
Fig. 2.
Fig. 3.
Fig. 4.
Fig. 5.
Fig. 6.
Fig. 7.